

日本放射線腫瘍学会 第34回学術大会 スポンサーセミナー 8

日時：2021年11月13日（土曜）

座長 浜松医科大学医学部 放射線腫瘍学講座 教授 中村 和正先生



ClearRT™ ヘリカル kVCT イメージングシステムの使用経験

演者 名古屋市立大学大学院医学系研究科 共同研究教育センター 中央放射線部 准教授 石倉 聡先生



■はじめに

本セミナーでは高精度放射線治療システム Radixact の新規オプションである ClearRT ヘリカル kVCT イメージングシステムについて、機能および臨床例を紹介する。

■ I. ClearRT について

ClearRT では、Radixact 筐体内に小型加速管に直行してヘリカルファンビーム方式の kVCT が搭載される。最大 50 cm の FOV を選択でき、体輪郭を損なわない撮影が可能である。スキャン速度は最大 1.7 cm/秒、再構成画像はリアルタイムで表示できる (図 1)。

ClearRT は、従来の Radixact 搭載 MVCT 撮影システムである CTrue と比べ、①撮影時間の短縮、②画質向上、③撮影サイズの拡大、の 3 点が実現した。本邦では名古屋市立大学に初導入されており、以下、代表的な治療部位ごとに治療計画 CT、MVCT、kVCT 画像を比較供覧する。

■ II. 臨床例供覧

脳定位照射症例

単発脳転移症例の各 CT 画像を供覧する。kVCT 画像では、位置照合の観点で必要な情報は全て視認でき、側脳室、脳溝、脳回、石灰化組織まで確認できる (図 2)。

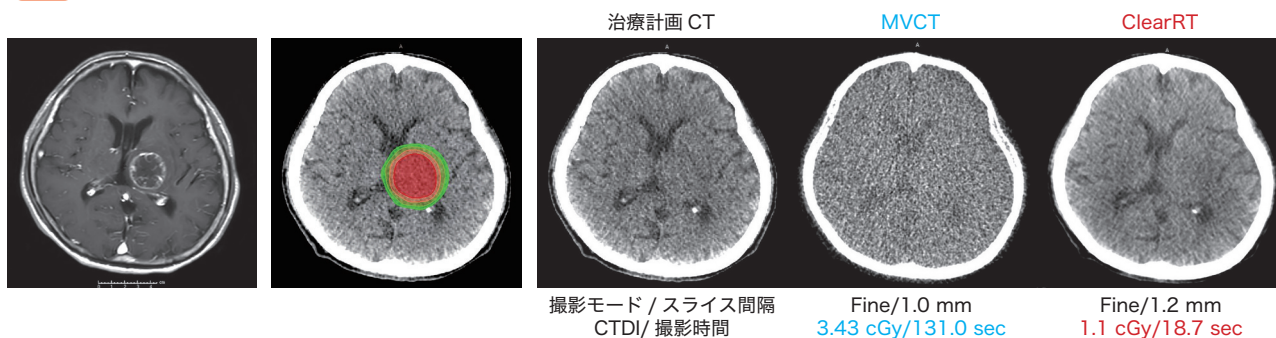
図 1 ClearRT ヘリカル kVCT イメージング 仕様

項目	ClearRT™ Helical kVCT
方式	連続ヘリカルファンビーム
管電圧	最大140 kV
検出器の構成	フラットパネルCsI (TI) 検出器
画像の解像度	512 x 512ピクセル
Transverse FOV	27, 44, 50 cmから選択
スキャン長	最大135 cm (ユーザーによる選択可能)
スキャンスピード	1メートル / 1分 (最速1.7 cm/秒)
リコンストラクション時間	取得時に再構成し、リアルタイム表示
コントラスト解像度	10 mm角の対象に対し最大1%
画像均一性	± 15 HUI以内

Radixact では治療用ビームを用いて位置決め用の MVCT を取得する。

MVCT 撮影条件には 100 mm 範囲の撮影時間として Coarse : 50 sec、Normal : 100 sec、Fine : 150 sec の 3 種類の撮影モードがある。Coarse スキャン (粗い) では Fine スキャン (細かい) よりも所要時間、照射される患者のイメージング線量が 1/3 となる。

図 2 脳定位照射



中咽頭がん症例

kVCT 画像では構造が視認でき、また、耳下腺のコントラストも確認できる。Coarse モードでの MVCT に対し、Fine モードの kVCT では画質を高めながら被ばく線量はほぼ変わらず、撮像時間は半減する。リンパ節と脂肪組織のコントラスト差も視認できるため、腫瘍による位置合わせも ClearRT では可能となる (図 3)。

肺門リンパ節転移症例

治療計画 CT と比較して、kVCT 画像では MVCT 画像

ほどではないものの多少のアーチファクトは見られる。骨は問題なく視認できる。撮像時間は 6 割程度に短縮している。大血管、気管、食道などの Critical Organ の視認性も向上した (図 4)。

肺門部肺がん症例 (リンパ節照射なし)

治療計画 CT と比較して、kVCT 画像では気管、気管支に若干のアーチファクトが現れる。撮影時間は半減した (図 5)。

図3 中咽頭がん

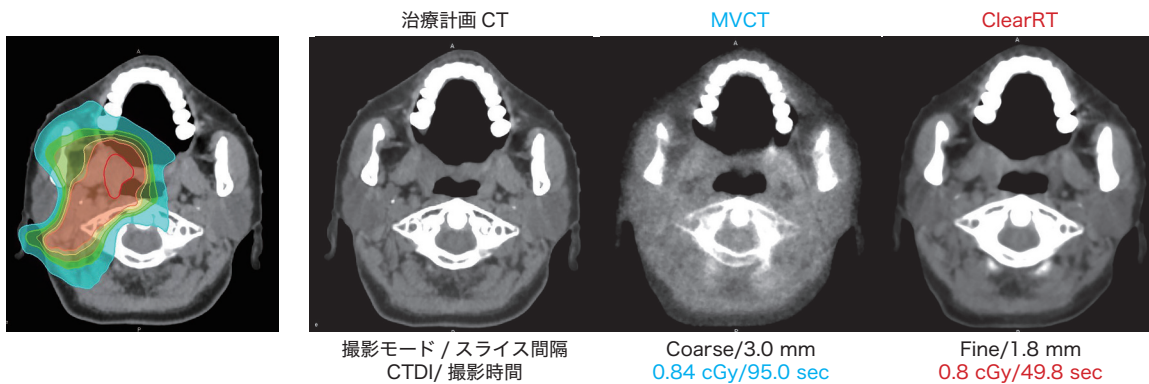


図4 縦隔：肺門リンパ節転移

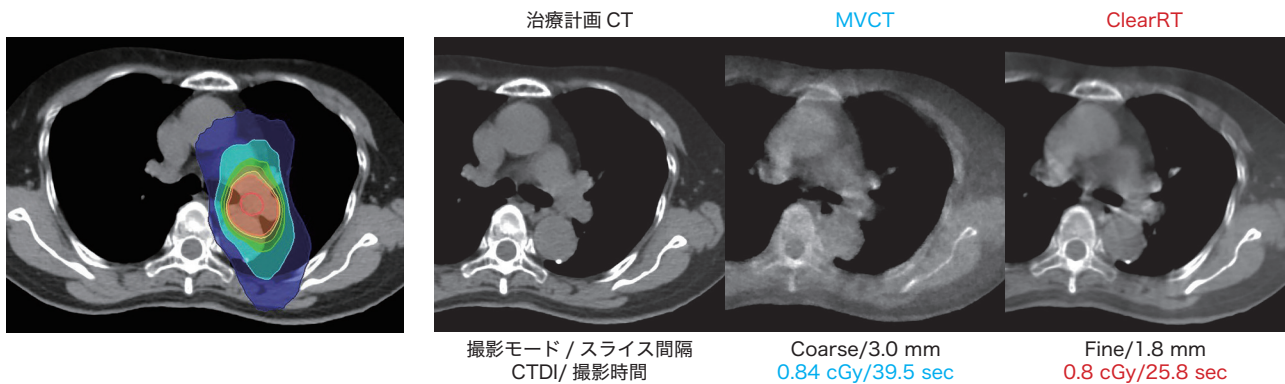
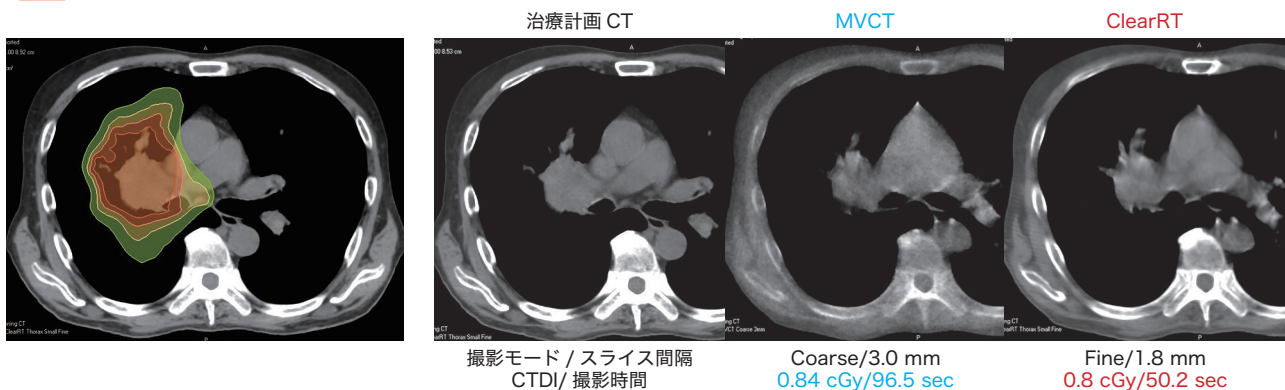


図5 肺・縦隔：肺がん



胃 MALT リンパ腫症例

治療計画 CT と比較して、kVCT 画像では Air 存在時のアーチファクトは MVCT 画像と同様だがそれ以外のコントラストは向上し、すい臓などの臓器の視認性が高まっている。撮影時間は半減した (図 6)。

大動脈周囲リンパ節転移症例

ガスの影響はあるものの、MVCT 画像では困難であった腫瘍合わせによる位置照合が kVCT 画像では容易になった (図 7)。

前立腺がん症例

MVCT 画像では石灰化組織は視認できないが、kVCT 画像では石灰化、輪郭ともに視認できる。骨盤底にビームハードニング効果によるアーチファクトが生じているが、照合に影響はない程度である (図 8)。

子宮頸がん術後照射症例

MVCT 画像では臓器輪郭が不明瞭だが、kVCT 画像では若干のアーチファクトがあるものの視認性が向上している。根治照射例ではより頭側の子宮体部と小腸との境界の視認が容易であり、子宮の動きも確認できると考える (図 9)。

図 6 消化管：胃 MALT リンパ腫

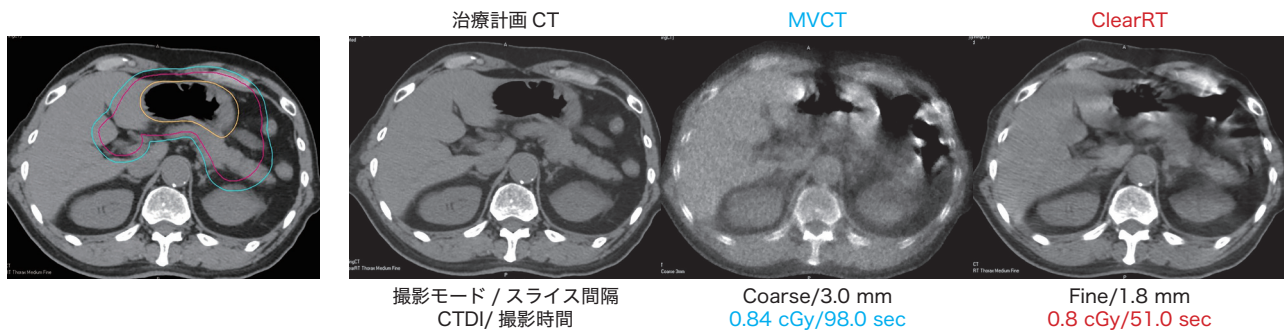


図 7 腹部：大動脈周囲リンパ節転移

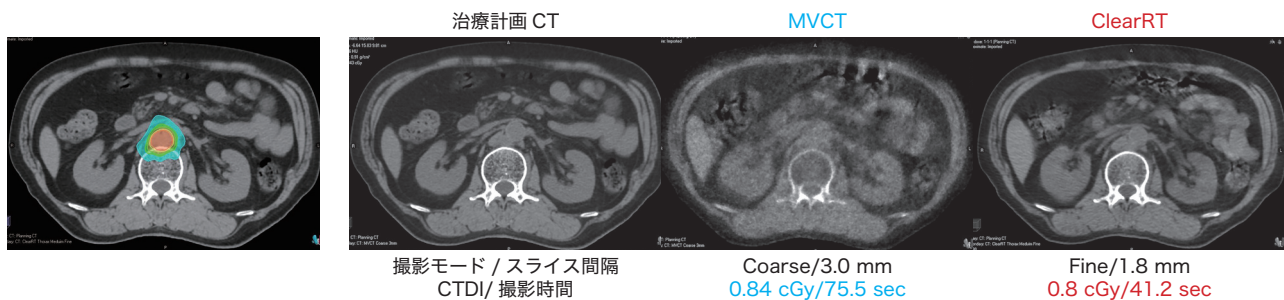
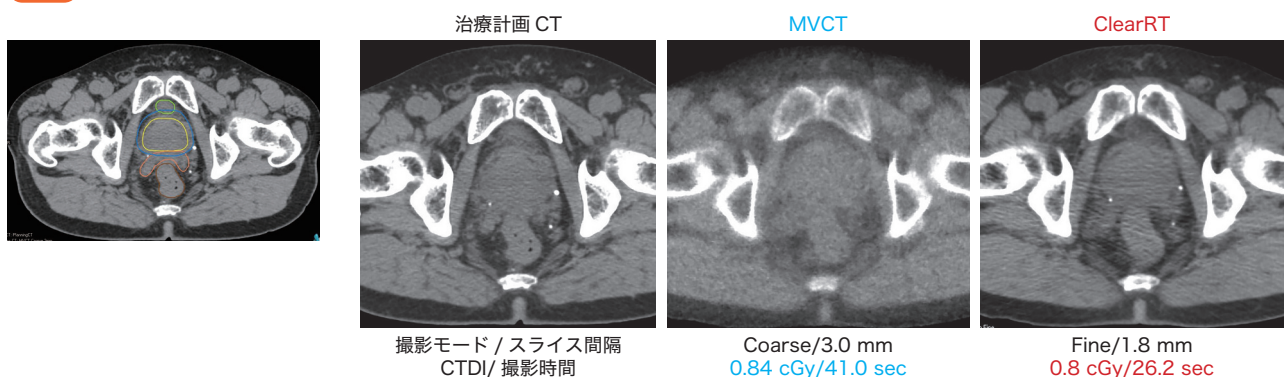


図 8 骨盤部：前立腺がん



脊椎定位照射症例

骨転移に対してはMVCT画像撮影もFineモードでおこなうため、撮影時間の差が顕著である。定位照射で短時間に撮影ができることのメリットは大きい(図10)。

速化、被ばく線量の大幅な減少が実現した(表1)。撮影モード選択基準は各施設で最適化頂ければと考える。ClearRTはMVCTと比べると明らかに使い勝手がよく、現在は全例でClearRTを用いている。

III. まとめ

以上

ClearRTの導入により画質が格段に向上し、撮影の高

図9 骨盤部：子宮頸がん術後照射

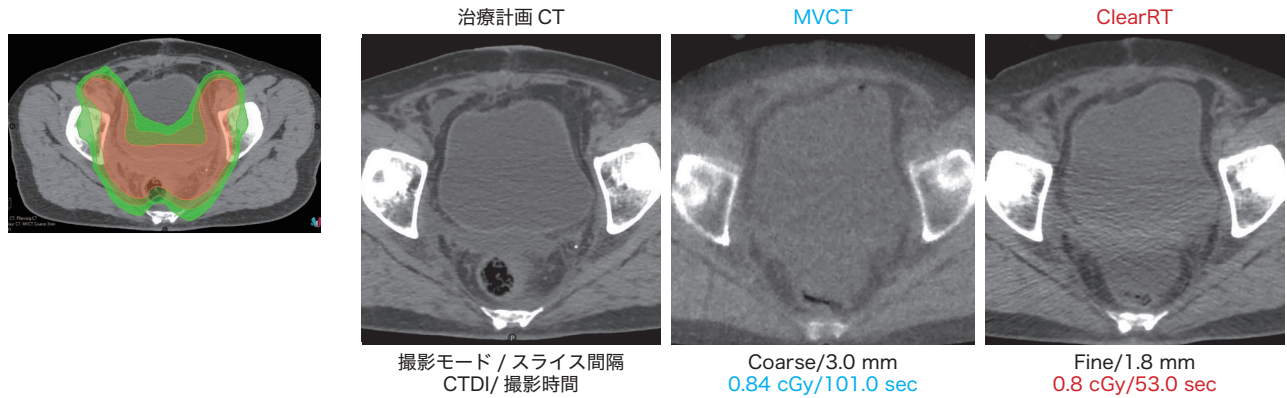


図10 脊椎定位照射

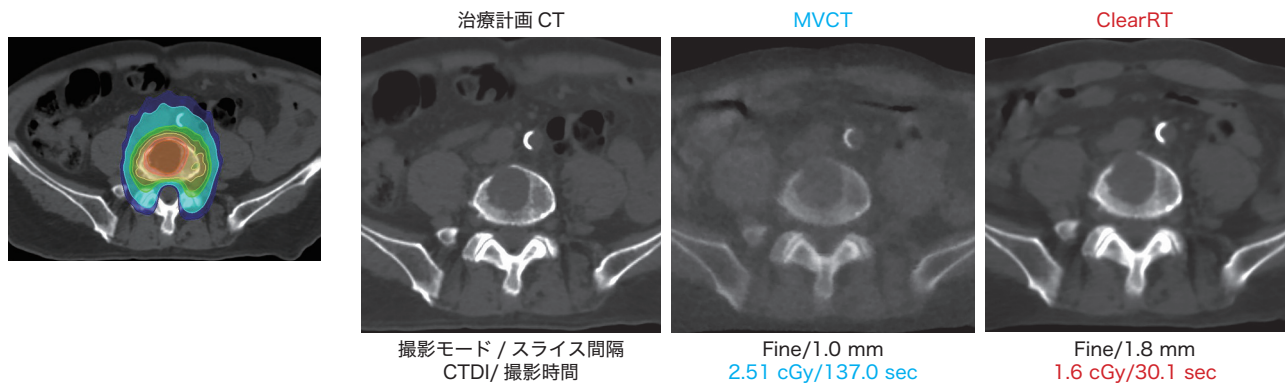


表1 ClearRT まとめ

✓撮影が速く、被ばくが少ない

撮影時間 (秒)	脳定位	頭頸部	縦隔	肺	消化管	腹部	前立腺	子宮	脊椎	被ばく (cGy)	脳定位	頭頸部	縦隔	肺	消化管	腹部	前立腺	子宮	脊椎
MVCT	131.0	95.0	39.5	96.5	98.0	75.5	41.0	101.0	137.0	MVCT	3.43	0.84	0.84	0.84	0.84	0.84	0.84	0.84	2.51
ClearRT	18.7	49.8	25.8	50.2	51.0	41.2	26.2	53.0	30.1	ClearRT	1.1	0.8	0.8	0.8	0.8	0.8	0.8	0.8	1.6
削減率	85%	48%	34%	48%	48%	45%	36%	47%	78%	削減率	68%	4%	4%	4%	4%	4%	4%	4%	36%

撮影時間は、MVCTと比較して34%~85% 短縮 (撮影モードにより異なる)

被ばく線量 (CTDI) は、MVCTと比較して同等以下 (撮影モードにより大幅に低減可能)

放射線治療の安全性について：
放射線療法 (Accuray 製品を通じて実施される放射線療法を含む) における副作用のほとんどは、軽度で一時的なものであり、その多くは疲労、悪心、皮膚刺激などです。しかしながら、重症な副作用を伴う場合もあり、疼痛や正常な身体機能の変化 (例えば、泌尿器や唾液の機能の変化)、生活の質の悪化、永続的な損傷、さらに死亡につながる場合があります。副作用は、放射線治療中または治療直後に生じる可能性も、治療後、年月を経てから生じる場合もあります。副作用の性質や重症度は多くの要因に依存しており、治療対象である腫瘍の大きさや位置、治療手技 (例えば照射線量)、患者の全身症状などに依存することが例として挙げられます。